Aus dem Pathologischen Institut
des Städtischen Krankenhauses Nürnberg
(Direktor: Prof. Dr. Lauche)

Über organoide Cystadenome des Zungengrundes und des Pankreas

Inaugural - Dissertation

zur Erlangung der Doktorwürde der Zahnheilkunde
der Hohen Medizinischen Fakultät
der Friedrich-Alexanders-Universität zu Erlangen

vorgelegt von

August Gräßel
Zahnarzt aus Gunzenhausen

Tag der mündlichen Prüfung: 30. April 1937

Buchdruckerei Max Döres, Erlangen, Rückertstraße 1
1937

1937/258

Dekan: Univ.-Professor Dr. Jamin

Referent: Univ.-Professor Dr. Kirch

R. UNIV.
BIBLIOTHEEK
LEIDEN

Meinen lieben Eltern
in Dankbarkeit gewidmet!

In der Reihe der Speicheldrüsentumoren finden sich ausserordentlich seltene epitheliale Geschwulstformen. Sie haben schon von jeher zu den verschiedensten histogenetischen Vermutungen und Deutungen Veranlassung gegeben. Ueber eine solche Neubildungsform, die auch praktisch keineswegs bedeutungslos war, will ich hier berichten, da sie durch ihr klinisches Erscheinungsbild zu sehr verschiedenartigen Auffassungen geführt hat. So konnte man sich z. B. von klinischer Seite aus nicht zur Aufgabe der Diagnose Carcinom entschließen, trotzdem histopathologisch die Gutartigkeit der Geschwulst feststand.

Ich bringe zuerst aus der Krankengeschichte, die mir in dankenswerter Weise vom Städt. Krankenhaus Nürnberg zur Verfügung gestellt wurde, einen Auszug. Die für unseren Fall nicht wesentlichen Beobachtungen sind weggelassen.

Es handelt sich um einen 75jährigen früheren Kohlenhändler, der das erstemal am 28. April 1934 Aufnahme im Krankenhaus fand. Er wurde damals wegen einer Prostatahypertrophie mit Dauerkatheder behandelt. Aus dem Aufnahmebefund ist für uns folgendes von Interesse:

Kopf: nicht klopfempfindlich, lk. Nervus Supraorbitalis etwas druckempfindlich.

Mundhöhle: von den Zähnen stehen nur noch Reste, sonst o. B.

Rachen: nicht zu übersehen, da Patient den Mund nicht weit genug aufbringt. Er gibt an, daß der Hals öfters verschwollen sei.

Hals: o. B.

Der Wiedereintritt in das Krankenhaus erfolgte am 5. Dezember 1934.

Zwischenanamnese: Patient war vor etwa 4 Wochen wegen kurz dauernder Urinverhaltung im Krankenhaus Auerbach, sonst keine wesentlichen Beschwerden beim Wasserlassen.

Schon bei seinem letzten Krankenhausaufenthalt im April hatte der Patient zeitweise Schwellung der linken Halsseite mit ziemlich heftigen Schmerzen. Seit etwa 3 Wochen Schwellung

der unteren linken Mundpartie, sodaß der Patient nicht mehr gut artikuliert sprechen kann und auch keine festeren Speisen mehr schlucken kann.

Lokalbefund: Am linken Kieferwinkel, übergreifend auf den Mundboden findet sich eine Resistenz mit mehrknolliger Oberfläche von derber Konsistenz, die sich in Richtung auf den Kehlkopf auch halswärts erstreckt. Es besteht jedoch ein freier Zwischenraum (zwischen Tumor und Kehlkopf), keine Rötung, keine Fluktuation, mäßiger Druckschmerz. Am linken Kieferwinkel mehrere kleine derbe Knoten, mäßig verschieblich, nicht schmerzhaft, Gebiß defekt, einzelne Zähne wackelig. Die Zunge ist nach rechts verdrängt und schräg gestellt. Sie erscheint durch einen im Mundboden und Zungengrund lokalisierten Tumor hochgehoben, keine Rötung, keine Ulcerationen, keine Fluktuation, derbe Konsistenz.

Durch eine spezialärztliche Untersuchung wurde obiger Befund im wesentlichen bestätigt. Die Pharyngoskopie ergibt Verdacht auf einen Tumor im Zungengrund. Die Laryngoskopie gelingt nicht, da der Zungengrund die Epiglottis überdeckt. Soweit sichtbar keine Stenose.

Am 11. Dezember 1934: Excision eines derben etwa 2 mm breiten Gewebsstückes am seitlichen Zungengrund. Der histologische Befund durch Professor Dr. Lauche, dem Direktor des Pathologischen Instituts der Stadt Nürnberg, lautete:

„In dem übersandten Material finden sich unter dem intakten Epithel in der Tiefe des Zungengewebes zahlreiche Drüsenschläuche, die stellenweise Plattenepithel in unregelmäßiger Anordnung enthalten und zum Teil sehr stark Schleim sezerniert haben. An einigen Stellen ist der Schleim in das umgebende Gewebe eingedrungen, sodaß die Epithelzellen, wie in einem Gallertcarcinom, mitten im Schleim schwimmen. Es handelt sich um eine ungewöhnliche Geschwulstbildung, die sicher nicht vom Zungenepithel ausgeht, sondern von den Speicheldrüsen, die in oder unter der Zunge gelegen sind. Das histologische Bild erinnert zwar an manchen Stellen an ein Gallertcarcinom, es ist aber auch möglich, daß es sich hier um einen Schleimaustritt ins Gewebe handelt, der aus nicht malignen Drüsenschläuchen erfolgte, die durch ein Trauma (beim Kauen oder dergleichen) geplatzt sind."

2. Januar 1935: Die Excisionsstelle ist wieder ziemlich verheilt, der Tumor scheint langsam größer zu werden. Die linke Zungenseite ist so stark verdickt, daß sich diese beim

Sprechen nur wenig bewegen kann. Die Sprache ist sehr schlecht verständlich.

8. Jan. 1935: Beginn der Röntgenbestrahlung nach Coutard.

20. Jan. 1935: Befinden weiter verschlechtert, Patient kann kaum mehr Nahrung zu sich nehmen und hat sehr starke Schmerzen, sodaß laufend reichliche Narcotica erforderlich sind.

1. Febr. 1935: Patient verfällt immer mehr, nimmt seit einigen Tagen keine Nahrung mehr zu sich. Kann nicht mehr sprechen, ist meist somnolent.

5. Febr. 1935: Exitus letalis.

Aus dem ausführlichen Sektionsprotokoll (S. Nr. 77/35) seien folgende für die Beurteilung wesentlichen Daten angeführt.

Pathologisch-anatomische Diagnose: Cystische Tumoren im Zungengrund und in der Gegend des linken Kieferwinkels (Papilläre Speicheldrüsenadenokystome). Pneumonie.

Fast faustgroßer, kleincystischer Tumor des Zungengrundes und 2 wallnußgroße cystische Tumoren am linken Kieferwinkel. Bronchopneumonie im rechten Unter- und Mittellappen. Ausgedehnte Bronchiektasen in beiden Lungen. Akute eitrige Bronchitis und Bronchiolitis. Lungenemphysem. Sklerose der Aorta, der Kranzgefäße des Herzens, der Lungen- und Nierenarterien. Arterio- und ateriolosklerotische Schrumpfnieren. Schlaffes braunatrophisches Herz. Prostataadenome, Meckelsches Divertikel.

Mikroskopische Untersuchung: Lunge. Schwere eitrige Bronchitis, Bronchopneumonie und Bronchiektasen. In der Umgebung der bronchopneumonischen Herde sind die Alveolen vielfach mit großen rundkernigen Zellen (Makrophagen) ausgefüllt (Desquamativpneumonie). Die perivaskulären und peribronchialen Lymphbahnen sind stellenweise stark erweitert und mit Leukocyten gefüllt (interstitielle Pneumonie).

Die Sektion (Nr. 77/35) ergab:

Aeußere Besichtigung: 168 cm große Leiche eines alten Mannes in sehr schlechten Ernährungszustand. Totenstarre an Armen und Beinen vorhanden. An den abhängigen Partien Totenflecke. Hautfarbe blaßgeblich. Augen halb geöffnet. Bindehaut grauweiß. Hornhaut trübe, Sehlöcher mittelweit, gleich rund. In den natürlichen Körperöffnungen kein fremder Inhalt. Der Mund ist halb geöffnet. In ihm ist die vorgewölbte verdickte Zunge deutlich sichtbar. Unter dem Unterkiefer ist ein über apfelgroßer derber etwas höckriger Tumor

zu tasten, der beiderseits bis an die Kieferwinkel reicht. Am rechten Oberschenkel mehrere kleine Injektionsstichwunden.

Halsorgane: Bei Herausnahme der Halsorgane zeigt sich, daß der Zungengrund von einem gut apfelgroßen höckerigen Tumor eingenommen ist, der auf der Schnittfläche zahlreiche kleine, mit Schleim gefüllte Hohlräume erkennen läßt. Auch am linken Kieferwinkel befinden sich 2 etwa wallnußgroße, scharf begrenzte Geschwulstknoten, die auf der Schnittfläche gleichfalls mit Schleim gefüllte Cysten aufweisen.

Die Geschwulst wurde für die Sammlung konserviert und mir von Herrn Professor Dr. Lauche nebst den seinerzeit angefertigten mikroskopischen Präparaten zur genaueren Beschreibung zur Verfügung gestellt.

Das Bild, das von dem Sammlungspräparat angefertigt wurde, zeigt deutlich den Bau und die Ausdehnung des Zungentumors.

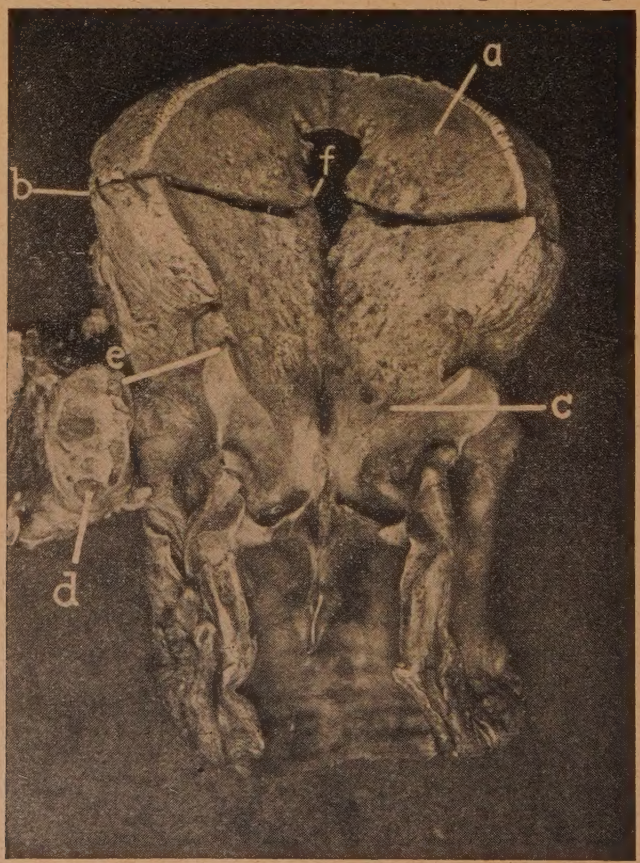

Nach vorne zu (a) reicht er faßt 2 cm an die Zungenspitze heran. Markant ist die Abgrenzung der Geschwulst gegen die Zungenmuskulatur. Gut kommt auch der kleincystische Bau auf der Photographie heraus. Die größeren zu erkennenden Hohlräume hatten ungefähr einen Durchmesser von 3—5 mm. Die Entfernung der vorderen Tumorgrenze (a) von der hinteren (c) beträgt 6 cm. Bei b führte die mikroskopische Schnittebene durch die Zunge. d zeigt die Schnittfläche eines der beiden kleineren Kieferwinkeltumoren. Die Durchmesser der Zysten waren hier etwas größer. e weist auf die linke Epiglottishälfte. Die Entfernung b—f, sozusagen die Höhe der Geschwulst, beträgt 4 cm.

Die Lupenvergrößerung des mikroskopischen Zungenquerschnittes zeigt außerordentlich eindrucksvoll den organoiden Aufbau des Tumors. Radiär laufen Kanäle auf einen zentralen großen Hohlraum zu, gleichsam als ob wir irgend ein Organ vor uns hätten.

Gut abgebildet sind auch die Papillen des Zungenepithels der Oberfläche (a). b weist auf das Epithel des seitlichen Zungenrandes.

Anschließend bringe ich nun die Beschreibung der histologischen Präparate mit der Nummer S 77/35. [1])

Unter dem Zungenepithel, das eine deutliche Papillenbildung aufweist, dehnt sich eine an Dicke wechselnde Bindegewebslage aus. Ungefähr an der Grenze zwischen dieser und der quergestreiften Muskulatur gelegen, finden sich in einem Präparat gemischte Drüsen, bei anderen Präparaten jedoch größere Ausführungsgänge und um diese herum gruppiert kleinere Lager von Schleimdrüsen. Die Ausführungsgänge sind dabei durch ihre Violettfärbung (es handelt sich um ein H. E.-Präparat) deutlich von den hellblauen Schleimdrüsen unterschieden. Darunter breiten sich dann, wahllos zwischen Zungenmuskulatur und Bindegewebe eingestreut, zahlreiche cystische Hohlräume aus. In diesen Zysten liegt eine fädige Masse, die sich mit H. E. hellblau färbt und dem Aussehen nach geronnenem Mucin entspricht. Die Cysten sind mit einem regelmäßig gebauten einschichtigen typischen Schleimdrüsenepithel ausgekleidet. An keiner Stelle der Schnitte finden sich seröscystische Drüsenerweiterungen. Siehe hiezu das Uebersichtspräparat.

Oft sind diese mukösen Cysten durch vorspringende Epithelleisten in kleinere Kammern unterteilt. An anderen Stellen stülpen sich Epithelschleifen in den schleimigen Cysteninhalt hinein. Sehr häufig sind diese papillären Wucherungen im Schnitte auch quergetroffen und ihr Zusammenhang mit der Cystenwand scheint gelöst. Die Schichtenfolge von Epithel und Stroma ist dann gerade umgekehrt. Die Größe der Cysten nimmt gegen die Tiefe zu zu, ihre Form ist sehr wechselnd. Einige sind kreisrund, andere mehr spaltförmig, wieder andere haben ganz unregelmäßige Lumina. Die Wandung mancher Cysten ist stark abgeplattet, die Zellen erscheinen wie plattgedrückt. Es sieht aus, als könnte die Zyste an dieser Stelle beim geringsten Druck einreißen. Weiter sieht man Schleimmassen, die nicht mehr allseitig vom Drüsenepithel umgeben sind, sondern nur noch etwa halbmondförmig. Mit der offenen Seite grenzen sie an Binde oder Muskelgewebe, das einen sehr zerfetzten Eindruck macht. Abgerissenes, aufgefasertes, mehr oder weniger entzündlich infiltriertes Binde- und Muskelgewebe liegt wie in einem See von Schleim, in dem abgestoßene Schleimepithelien und Gewebstrümmer herumschwimmen. Solch ein Bild erinnert dann stark an ein Gallertcarcinom oder an Myxomgewebe. Es kann sich hier aber nur um geplatzte Schleimcysten handeln, wobei der ausgetretene Schleim in das um-

1) Die 3 farbigen Mikroskizzen hiezu, die der Originalarbeit beiliegen, wurden hier nicht mit abgedruckt.

gebende Gewebe gepreßt wurde. Die einzelnen Stadien dieses Vorganges lassen sich an den Schnitten leicht verfolgen. Man findet Cysten mit zum zerreißen dünnen Wänden, Cysten, deren eine Wand gerade im Bersten begriffen ist, und aus denen Schleim hervorzuquellen scheint, und schließlich langgestrecktes Schleimepithel, das kein Lumen mehr umspannt, dem Schleim und aufgelockertes Gewebe vorgelagert sind.

Wie oben schon erwähnt, ist die Cystenwandung meist mit einschichtigem Zylinderepithel ausgestattet. Flimmerbesatz findet sich jedoch niemals. An manchen Stellen ist das Epithel außerordentlich abgeflacht. Dies ist wohl durch den starken Innendruck der Cyste zu erklären. Vielfach geht das Zylinderepithel auch in ein mehrschichtiges Plattenepithel über.

Die mikroskopischen Schnitte der beiden kleineren Kieferwinkeltumoren zeigen den gleichen Bau wie der Haupttumor, nur mit dem einen Unterschied vielleicht, daß bei ihnen der papillär-cystische Bau noch besser zum Ausdruck kommt. Besonders deutlich ist hier die scharfe Abkapslung zu erkennen. Weder im großen, noch in den beiden kleineren Tumoren finden sich Reste von lymphatischem Gewebe. Histologisch ist also kein Anhalt gegeben, daß sich die Geschwulst in einem Lymphknoten entwickelt hat.

Wie haben wir nun das Erscheinungsbild des Zungentumors zu deuten?

Haben wir es vielleicht mit einer Ranulacyste zu tun? Sicherlich nicht, da eine Ranulacyste in den seitlichen Abschnitten des Mundbodens lokalisiert ist, reine Fluktuation hat und histologisch sich als Retentionscyste erweist. Sie muß daher aus der Differentialdiagnose von vorneherein ausscheiden.

Eine zweite Erklärungsmöglichkeit könnte den Tumor als branchiogene Geschwulst auffassen. Doch wie steht es damit in unserem Falle?

Es ist eine bekannte Tatsache, daß bei Cysten und Geschwülsten branchiogenen Ursprungs häufig reichliche Ansammlungen lymphoiden Gewebes gefunden werden. Oft liegen diese Anhäufungen unmittelbar unter dem Epithel oder auch zwischen tieferen Bindegewebsbündeln. Lymphfollikelähnliche Bildungen können Erhebungen an der Cysteninnenwand hervorrufen. Nach Borst ist der Bau des Epithels in solchen Cysten sehr verschieden. Entweder ist die Innenfläche mit mehrschichtigem Pflasterepithel ausgekleidet oder sie besteht aus zytogenem, adenoidem, gefäßreichem Bindegewebe, dem ein mehr-

schichtiges Zylinder- oder Flimmerepithel aufsitzt. Bei den hieher gehörigen Fällen handelt es sich aber immer um einfachere Gebilde. Großartige papilläre Wucherungen scheinen bei ihnen nicht vorzukommen. Als bevorzugter topographischer Sitz gilt allgemein die seitliche Halsgegend.

Da in unserem Falle weder lymphoides Gewebe gefunden wurde, noch ein einfach gebauter Tumor vorliegt und auch der topographische Sitz dagegen spricht, möchte ich den branchiogenen Ursprung der Geschwulst ablehnen.

Als nächste Diagnose ist unbedingt die eines Zungencarcinoms zu erwägen.

In der Tat deutet auch der ganze klinische Krankheitsverlauf auf diesen Gedankengang hin. Was spricht nun aber dagegen? Wie die nachträglich angestellten pathologischen Untersuchungen ergaben, ist kein Grund vorhanden, die anläßlich der Probeexcision gegebenen Ausführungen zu widerrufen oder zu berichtigen. Nirgends fanden sich in den Mikroschnitten histologische Zeichen der Bösartigkeit. Es wurden weder atypische Epithelwucherungen, noch pathologische Kernteilungsfiguren, weder infiltratives, zerstörendes Wachstum, noch Metastasen an irgendeiner Stelle beobachtet. Zu dem letzten Punkt möchte ich besonders auf das mikroskopische Untersuchungsergebnis der Lungen hinweisen. Wegen der in einigen Schnitten vorhandenen gallertcarcinomähnlichen Bilder darf ich vielleicht nochmals auf die histologische Beschreibung der Präparate (Seite 10 unten) verweisen.

Wollte man die beiden kleineren Tumoren in der Gegend des linken Kieferwinkels als Metastasen des Haupttumors auffassen, so findet sich hiefür jedoch ebenfalls kein histologischer Beweis. Ueberall läßt sich der genau gleiche Aufbau wie bei der Zungengeschwulst feststellen. Höchstens ist die bindegewebige Abkapselung noch deutlicher ausgeprägt. Nach Böttner ist dies allerdings kein Beweis für die Gutartigkeit, da dieser in mehreren Fällen von carcinomatöser Entartung von Epitheliomen, trotzdem in den Tochtergeschwülsten eine scharfe Abkapselung vorfand. Hatten sich die Metastasen allerdings in Lymphknoten entwickelt, fehlte die Kapsel immer. In unserem Falle fehlt jedoch jeder histologische Hinweis für eine Entwicklung in einem Lymphknoten. Ich möchte daher die beiden kleineren Tumoren genetisch auf die gleiche Stufe stellen, wie die Zungengeschwulst auch; sie sind unbedingt als gleichartige Erscheinungen zu werten.

Nach den bisherigen Ausführungen bleibt uns nur noch eine Auffassung übrig: Die hier beobachteten Geschwülste stellen reine nach dem Typus von Schleimdrüsen gebaute autonome Neubildungen dar. Ich möchte sie als organoide, papilläre Cystadenome bezeichnen.

Cystadenome der Speicheldrüsen sind in der Literatur nicht allzu häufig beschrieben. Meist wurde im Zusammenhang mit der Geschwulst noch lymphatisches Gewebe beobachtet. Nach den in der Literatur veröffentlichten Fällen zu schließen, scheinen sie das spätere Lebensalter zu bevorzugen. Allerdings berichten Stöhr-Risak über einen Fall bei einem $2^1/_2$jährigen Knaben. Bezüglich des Sitzes der Tumoren scheint die Regio parotidea zu dominieren. Die Auffassung über die Genese ist nicht einheitlich.

Schilling möchte die Entstehung eines von ihm beobachteten Tumors der Regio parotidea, der histologisch viele Parallelen mit dem unsrigen aufwies, auf eine Wucherung von Drüsenausführungsgängen zurückführen. In einer sehr ausführlichen Abhandlung legt er seine Ansicht dar. Ihm war vor allem die Anhäufung von Gängen in der Nähe der Geschwulst aufgefallen. Er vertritt nun die Auffassung, daß die größeren Ausführungsgänge mit einem Male aus unbekannter Ursache zu wuchern beginnen. Dabei treten in vermehrtem Maße schleimsezernierende Zellen auf, wie sie normalerweise in diesen Gängen auch schon vorhanden sind. Durch die Schleimabsonderung entstehen Cysten, in denen eine Sekretstauung eintritt. Führt die Stauung zum Zerreißen der Cyste, so veranlaßt der austretende Schleim eine proliferative Entzündung der Umgebung. Als Beweis für seine Ansicht führt er unter anderem den Nachweis des Ueberganges eines Ausführungsganges in die Geschwulst an. Ob es in unserem Falle durch eine lückenlose Serienuntersuchung auch möglich gewesen wäre, eine direkte Verbindung zwischen einem in normaler Funktion befindlichen Ausführungsgang und dem Cystenepithel aufzufinden, möchte ich dahingestellt sein lassen. Ungeklärt bleibt bei ihm allerdings noch das treibende Agens bei der Wucherung der Ausführungsgänge. Er berichtet aber über Versuche hiezu. So konnte Carraro nach ausgedehnter Excision der Submaxillaris eine Neubildung von soliden Epithelsträngen, die aus den kleinen Ausführungsgängen stammten, feststellen. Diese bildeten sich allmählich zu drüsenförmigen Schläuchen um, die mit geschichtetem Epithel ausgestattet waren. Brusis konnte nach 14 wöchentlicher Unterbindung des Ausführungsganges der

Submaxillaris des Kaninchens in der Wand der kleineren Ausführungsgänge eine Vermehrung des Epithels (3—4 Lagen von Kernen hintereinander) erreichen. Ribbert bestätigt dieses Ergebnis. Löwenstein veranlaßte durch Einspritzung von Scharlachöl in die Parotis eine Vermehrung und Wucherung des Epithels der Ausführungsgänge.

Ich glaube, daß diese Erklärung Schillings, soweit sie die Abstammung von den Ausführungsgängen betrifft, in unserem Falle nicht anwendbar ist. Unser Zungentumor besteht nur aus reinen Schleimdrüsen und hat einen derart überraschend organoiden Aufbau, daß er eigentlich nur auf dysontogenetischer Basis entstanden sein kann. Es ist ja eine bekannte Tatsache, daß Gewebsverlagerungen und Gewebsverwerfungen im Verlaufe embryonaler Entwicklung im Bereiche der Kiemenbögen und der Mundbucht verhältnismäßig häufig vorkommen.

So berichtet Scandurra von einem 68jährigen Kranken, der unterhalb des Kieferwinkels ein im Laufe von 9 Jahren auf Kleinapfelgröße herangewachsene Geschwulst hatte. Die Zahl der Cysten nahm auf das Zentrum zu zu. Genetisch führt er den Tumor auf eine Dystopie zurück. Neumeister sieht die Ursache für die Entwicklung eines von ihm beschriebenen Cystadenoms der Zungenbasis und der oberen Halslymphdrüsen in versprengtem entodermalen Epithel der Balgdrüsenregion der Zunge. Ehrlicher hält die enge topographische Beziehung eines von ihm beobachteten Tumors zur Parotis und die morphologische Uebereinstimmung des Epithels mit dem der großen Parotisausführungsgänge für beweisend, daß sich die Geschwulst aus einer Verlagerung von Epithelkeimen der Parotis in Lymphgewebe entwickelt hat. Albrecht und Arzt berichten über zwei meinem Falle sehr ähnliche Geschwülste, die in der Regio submaxillaris oder auf dem Musculus sternocleidomastoideus lagen. Sie bezeichnen sie als „papilläre Adenome in Lymphdrüsen“ und wollen sie generell auf Epitheldystopie aus dem Schlunddarmabschnitt des Entoderms zurückführen. Spreter von Kreudenstein untersuchte ein Adenokystom der Parotis. Die Genese geht bei ihm auf Epithelkeime der Mundbucht zurück, die mit prospektiver Potenz für die Parotisbildung ausgestattet, im späteren Alter in Wucherung geraten sind. Die in vorwiegend cystischer Form wachsenden Epithelverbände haben durch ihren formativen Einfluß eine Begleitwucherung des lymphatischen Gewebes veranlaßt. Solche Hemmungsbildungen werden von Stöhr und Risak übereinstimmend beschrieben.

Sie fassen sie als Drüsenanlagen auf, die mit der Bildung von Speichelröhren und Schaltstücken auf einer unvollkommenen Entwicklungsstufe zum Stillstand gekommen sind. Preusse berichtet über Tumoren, die vorwiegend in der Mundhöhle vorkommen, scharf gegen die Umgegend abgegrenzt sind und eine ausgesprochene Neigung zu lokalen Rezidiven haben. Sie sollen jedoch kaum Metastasen auf dem Blut- oder Lymphwege setzen. Alveolärer Bau zeichnet sie aus, mehr oder minder ausgedehntes Stroma grenzt Felder von zylindrischen, runden oder auffallend platten Zellen ab, die ohne Zwischensubstanz aneinandergereiht scharf umschriebene Lumina in einfacher oder mehrfacher Schicht begrenzen. Die Hohlräume sind meist mit hyalinem Inhalt gefüllt, auch sollen die Gefäße und das Bindegewebe hyalinen Charakter haben. Preuße vertritt eine epitheliale Genese. Ribbert ist auch dieser Ansicht und führt diese Geschwülste allgemein auf abgesprengte Keime der Mundbucht zurück. Quénu hat einen hieher gehörigen Tumor der Schleimdrüsen der Zunge beschrieben. Baker berichtet über 2 solche Zungentumoren. Er führt sie genetisch allerdings auf Wucherungen der Blut- und Lymphkapillaren zurück. Glaß, Ssobolew und Spitznagel bringen ihre Neubildungen mit den seitlichen Halscysten in Verbindung und bezeichnen sie als branchiogene Adenome bezw. als Branchiome.

Um die schwierige Frage der Pathogenese der Speicheldrüsenadenome, speziell die der Parotis, zu klären, hat neuerdings Kunstmann einen interessanten Beitrag geliefert. Er stützt sich dabei allerdings wesentlich auf Beobachtungen von Lambretet et Pellisier und Lang. Kunstmann kommt nach Bearbeitung von in der Literatur niedergelegten Fällen von Parotisadenomen und vier Eigenbeobachtungen am Pathologischen Institut der Universität Erlangen (Direktor: Professor Dr. Kirch) zu einer Einteilung in acinöse und canaliculäre Formen. Die acinösen sind läppchenförmig gebaut, umkapselt und schleimbildend. Sie stammen vom Drüsenparenchym ab. Die canaliculäre Form dagegen hat keine Abkapselung und keinen läppchenförmigen Bau. Sie ist in der Hauptsache gekennzeichnet durch starke Schleimsekretion, ausgedehnte Cystenbildung und papilläre Wandsprossungen. Genetisch läßt sie sich von soliden und indifferenten Sprossen des Ausführungsganges ableiten. Reste solcher Sprossungen können zwischen den Cysten erhalten bleiben. Unter Umständen kann es dabei sogar zu nestartigen Plattenepithelwucherungen kommen. Von den Eigenbeobachtungen gehörten 1 Fall zur acinösen und 3

zur canaliculären Gattung. Unser Fall würde im Rahmen dieser Einteilung eine Sonderstellung einnehmen, da er als acinös-canaliculär oder umgekehrt zu bezeichnen wäre. Genetisch ist aber damit dann auch keine eindeutige Feststellung getroffen.

Zusammenfassend möchte ich nun feststellen, daß die von mir beschriebene Geschwulst mit größter Wahrscheinlichkeit aus versprengten Schleimdrüsenkeimen hervorgegangen ist, da die Größe und die histologische Gutartigkeit zusammen mit dem organoiden Bau nicht gut anders zu deuten sind. Durch die sich entwickelnden sezernierenden Schleimdrüsenzellen ist es zur Cystenbildung und deren Folgeerscheinungen, wie Schleimaustritt in das umgebende Binde- und Muskelgewebe, gekommen und damit auch zur teilweis entzündlichen Infiltration der Umgebung. Klinisch bösartig hat sich nur die Größe der Geschwulst und der unglückliche anatomische Sitz ausgewirkt. Vielleicht ist auch noch zu berücksichtigen, daß die Aktivierung der Drüsenkeime zufällig mit einer gleichzeitigen schlechten Disposition des Patienten zusammenfiel. Durch was aber die Aktivierung ausgelöst wurde, wird wohl so lange im Dunkeln bleiben, bis die letzte Ursache der Geschwülste allgemein auch erkannt ist.

Das Ergebnis der Untersuchung lautet:

1. Es handelt sich bei den hier untersuchten Tumoren um organoide papilläre Cystadenome der Schleimdrüsen, die wahrscheinlich aus abgesprengten Drüsenepithelien hervorgingen.

2. Durch den unglücklichen anatomischen Sitz und wahrscheinlich auch durch den schlechten Allgemeinzustand des Patienten bedingt, führte die Geschwulst zu einem letalen Ausgang und täuschte dadurch eine bösartige Geschwulst vor.

3. Die Untersuchung hat eine gewisse praktische Bedeutung, da sie erneut beweist, daß eine an sich gutartige Geschwulst unter bestimmten Bedingungen klinisch doch einen bösartigen Verlauf nehmen kann.

Wie ich weiter oben schon ausgeführt habe, sind die Cystadenome der Speicheldrüsen sehr seltene Neubildungen. Weit häufiger kommen sie an anderen Organen vor. Zum Beweis dafür, daß zwischen den hier beschriebenen Cystadenomen und

den an anderen Stellen des Körpers vorkommenden sicherlich gewisse histo-pathologische Zusammenhänge bestehen, wurde mir von Herrn Professor Dr. Lauche noch ein Präparat eines Pankreascystadenoms aus seiner Sammlung zur Verfügung gestellt.

Die Cystadenome des Pankreas sind viel häufiger als die der Kopfspeicheldrüsen. Priesel fand z. B. unter 9000 Sektionen 9 einschlägige Fälle. Das weibliche Geschlecht zeigt nach G. B. Gruber eine deutliche Vorliebe für diese Neubildungsform. Histologisch haben sie größere Aehnlichkeit mit unserem Zungentumor. Es gibt klein- und großcystische Formen. Auch papillifere Arten werden unterschieden. Die Cystadenome haben im Gegensatz zu den reinen Pankreasadenomen ein mehr infiltratives Wachstum, sie sind auch weniger gut abgekapselt, Das Wachstum geht vom Epithel aus und ist sehr langsam. Die großkammerigen Cysten haben meist Zylinder-, die kleinkammerigen mehr kubisches Epithel; doch ist es wohl immer einschichtig. Der Inhalt der Cysten ist bald serös, bald schleimig, gallertig oder auch kolloidal. Eine einwandfreie genetische Grundlage ist nicht bekannt, doch ist eine dysontogenetische Basis anzunehmen.

Aus dem ausführlichen Sektionsprotokoll des Pathologischen Instituts des Städt. Krankenhauses Nürnberg (S.N. 808/33) bringe ich nun einen kurzen Auszug zu den eben erwähnten Fall, so weit dies zum besseren Verständnis nötig ist.

Es handelte sich um eine 69 jährige verheiratete Frau. Der Exitus erfolgte am 8. Dez. 1933 nach 14 tägigem Krankenhausaufenthalt. Die klinische Diagnose lautete: Diabetes mellitus. Beginnende Gangrän. Lebercarcinose? Cystitis. Bronchitis.

Pathologisch-Anatomische Diagnose: Frische exsudative Lungentuberkulose. Cystadenom des Pankreas. Diabetes mit Gangrän beider Füße.

Frische exsudative Tuberkulose, vorwiegend im rechten Oberlappen, in geringerer Ausdehnung auch in den übrigen Lungenlappen. Bronchopneumonische Herde in den Oberlappen in der Umgebung der zum Teil eitrig eingeschmolzenen tuberkulös-pneumonischen Herde. Faustgroßes Cystadenom in der Mitte des Pankreaskörpers. Atrophie des Schwanzteils des Pankreas. Mäßig hochgradige Sklerose der Aorta, stärke Sklerose der Beinarterien mit ausgedehnten Gangränherden in den Weichteilen beider Unterschenkel und Füße, vor allem auf der rechten

Seite. Frische hämorrhagische Cystitis, Pyelitis. Thrombose der rechten Vena ovarica und der linken Vena femoralis.

Mikroskopische Untersuchung: Lunge: Käsige Pneumonie, vereinzelte riesenzellenhaltige Tuberkel. Pankreastumor: Cystadenom ohne Papillen mit kubischem Epithel. In einzelnen Cysten hämosiderinpigmentierte Makrophagen, die sich auch an verschiedenen Stellen im Bindegewebe finden.

Der für uns in Frage kommende Auszug aus dem Sektionsbefund der Bauchhöhle lautet:

In der Mitte des Pankreas findet sich ein über faustgroßer, mit vielen kleinen Cysten ausgestatteter Tumor, an dessen unterem Ende ein kleiner, atrophischer Teil des Schwanzes hängt. Dieser Tumor ist prall elastisch und zeigt ein bunt wechselndes Bild. Teilweise sind die Cysten dunkelblaurot, gelblich oder grünlich verfärbt. Er ist mit seiner Umgebung leicht löslich in Zusammenhang.

Auf der von dem Sammlungspräparat angefertigten Photographie kommt deutlich die organoide Struktur des kleincystischen Tumors heraus. Die größte der abgebildeten Cysten hatte einen Durchmesser von 15 mm. 8,5 cm betrug die größte Länge, 7,5 cm die größte Breite der Geschwulst.

Zusammenfassend komme ich bezüglich dieses 2. Präparates zu folgendem Ergebnis:

1. Die vorliegende Geschwulst stellt einen eindeutigen Beitrag zur Kasuistik der Cystadenome des Pankreas dar.

2. Sowohl die makroskopische Struktur, als auch der mikroskopische Aufbau weisen starke Aehnlichkeit mit den Cystadenomen des Mundhöhlenbereiches unseres ersten Falles auf.

3. Es ist daher zu vermuten, daß die beiden Geschwulstarten pathologisch auf der gleichen Basis stehen und histologisch gleichwertig sind.

Ich möchte nicht versäumen an dieser Stelle Herrn

Professor Dr. Lauche

für die Ueberlassung der Arbeit und Herrn

Professor Dr. Kirch

für die Uebernahme des Referates meinen herzlichsten Dank auszusprechen.

Literaturverzeichnis.

Albrecht-Arzt: Beiträge zur Frage der Gewebsverirrungen. Frkft. Z. f. P. 4, 47, 1910.

Baker: Cylindroma of the tongue. Surgery, gynecology and obstetrics Vol. XXIII, Nr. 3 1916. Ref. Zblt. f. Ch. 1921, 1145.

Borst: Die Lehre von den Geschwülsten.

Böttner: Das sezernierende Epitheliom der Mundspchldr. Zieglers Beiträge 68, 364 1921.

Brusis: Untersuchungen über die Veränderungen an der Kaninchenspeicheldrüse nach Unterbdg. d. Ausfrgsg. Diss. Marburg 1903, zit. nach Schilling.

Carraro: Ueber Regenerationen in den Speicheldrüsen. Frkf. Z. f. P. 3, 26 1909.

Ehrlicher: Ueber ein papilläres Kystadenom mit lymphoidem Grundgewebe der Regio parotidea. Krpblt. f. Zahnärzte 48, 14 1922.

Glaß: Ueber ein branchiogenes papilläres Kystadenom der Regio parotidea. Frkft. Z. f. P. 9, 355 1912.

Gruber G. B.: Zystische Gewächse der Bauchspeicheldrüsen. Henke-Lubarsch: V, 2 1929 S. 504.

Kreudenstein, Spreter v.: Ueber ein papilläres Adenocystom mit lymphat. Zwischengewebe in der Parotisdrüse. Arch. f. klin. Ch. 182, 828, 1935.

Kunstmann: Ueber Parotisadenome u. ihre Pathogenese. Frkf. Z. f. P. 49, 214 1936.

Lambret et Pellisier: Zit. nach Kunstmann.

Lang: Henke-Lubarsch V/2, 127 1929.

Löwenstein: Ueber atyp. Epithelwucherungen und Tumoren der Speicheldrüsen, bes. der Parotis. Frkf. Z. f. P. 4, 187 1910.

Neumeister: Kystadenom der Zungenbasis u. der oberen Halslymphdrüsen. Zbl. f. Path. 34, 257 1923.

Preuße: Ueber das Zylindrom der Zunge. Bruns Beiträge 122, 135 1921.

Priesel: Zit. nach Gruber.

Quénu: Zit. nach Preuße.

Ribbert: Zit. nach Preuße und Schilling.

Scandurra: Contributo casistico allo studio dei cistoadenolinfomi papilliferi. Arch. Soc. ital. Chir. 1934, 704. Ref. Zentralorg. f. Ch. 67, 697 1935.

Schilling: Beitrag zur Kenntnis der Parotisgeschwülste. Zieglers Beiträge 68, 139 1921.

Spitznagel: Wien. klin. W. 1929 II, 983.

Stöhr-Risak: Zur Klinik und Anatomie der Parotisgeschwülste. Arch. f. klin. Chir. 143, 609 1926.

Ssobolew: Zur Kasuistik der Branchiome. Frkf. Z. f. P. 11, 462 1912.

Lebenslauf.

Ich wurde am 15. Dezember 1911 als zweiter Sohn des jetzigen Fuhrunternehmers J. Konrad Gräßel und seiner Ehefrau Käthe, geb. Scharrer, zu Gunzenhausen (Mtfrk.) geboren. Seit 1916 wohne ich in Nürnberg. Dort besuchte ich auch 4 Jahre die Volksschule und 9 Jahre die Oberrealschule. Das Abitur machte ich am 26. März 1931. Anschließend immatrikulierte ich mich in Erlangen für Zahnmedizin und blieb während der Dauer des Studiums auch immer an dieser Universität. 1934 hatte ich das Studium für ein Jahr unterbrochen. Während dieser Zeit machte ich unter anderem einen 8 wöchentlichen Nachrichtensportlehrgang bei der Obergruppe VII mit. Das Physikum bestand ich am 28. März 1935 und das zahnärztliche Staatsexamen am 29. Oktober 1936. Zuletzt war ich an der Schulzahnklinik der Stadt Nürnberg tätig. Seit 12. April 1937 bin ich zu einem 4 monatlichen Luftnachrichtenlehrgang im Fliegerhorst Fürth als Freiwilliger eingerückt.